

А.И.ПАРФЕНОВ, д.м.н., профессор, Центральный НИИ гастроэнтерологии, Москва

Трещина заднего прохода

Трещина заднего прохода представляет собой спонтанно возникающий линейный или эллипсоидный надрыв стенки прямой кишки. Образующаяся язва слизистой оболочки стенки заднепроходного канала захватывает его кожную часть. Длина трещины составляет около 1,0—1,5 см, ширина колеблется от 0,2 до 0,5 см, глубина — 0,1—0,2 см.

Ключевые слова: прямая кишка, анальная трещина, боль, лечение

Трещина, как правило, бывает одна, чаще располагается в задней комиссуре, на копчиковой стенке заднего прохода, реже — в области передней спайки (в основном у женщин). Изредка встречаются две трещины, расположенные одна против другой на задней и передней стенках. Этим заболеванием чаще страдают женщины в возрасте 20—60 лет.

Анальные трещины могут возникать вследствие травм заднепроходного канала твердым калом с вторичным инфицированием. Трещина обычно возникает во время запора при сильном натуживании, поднятии тяжестей, а у женщин — нередко во время родов.

Также причиной могут служить механические травмы, сосудистые нарушения, изменения перианального эпителия (паракератоз), нейромышечные поражения сфинктера заднего прохода. Предрасполагающими факторами к развитию трещины являются геморрой и воспалительные процессы, в т.ч. болезнь Крона с локализацией в заднепроходном канале.

Подвергаясь воздействию высоковирулентной прямокишечной флоры, участок слизистой оболочки в зоне надрыва скарифицируется, а затем уплотняется, углубляется, в результате чего формируется трещина — продольный дефект слизистой оболочки с четкими краями и дном. При хроническом течении края такой язвы уплотняются и утолщаются, особенно в дистальной части трещины, где при этом формируется полиповидное, соединительнотканное утолщение — «сторожевой бугорок», а в проксимальном отделе, т.е. на уровне самой зубчатой линии, иногда определяется гиперпластический анальный сосочек.

Истинная трещина представляет собой травматический надрыв стенки заднего прохода, сопровождающийся сильным спазмом сфинктера и выраженным болевым синдромом. В отличие от разного рода осаднений и поверхностных надрывов, которые могут располагаться по всей окружности заднего прохода, трещина всегда локализуется только по срединной линии на 6 часах по циферблату (копчиковая сторона), реже — на 12 часах по циферблату в положении больного на спине (передняя стенка). Такая локализация

трещины объясняется анатомическими особенностями строения сфинктера заднего прохода.

Заднепроходный канал представляет собой наиболее чувствительный отдел прямой кишки. Здесь переплетаются спинномозговые нервы и многочисленные ветви вегетативной нервной системы. В результате надрыва происходит раздражение нервных окончаний — наступает сильный рефлексорный спазм сфинктера. Трещина достигает внутреннего сфинктера и вызывает его судорожное сокращение, приводящее к хронизации процесса. Именно спазм препятствует самостоятельному заживлению трещины.

Клинику анальной трещины составляет классическая триада симптомов: боль в заднем проходе, спазм анального сфинктера и кровотечение из заднего прохода. В типичных

случаях диагноз ясен еще до обследования пациента. Если трещина сочетается с геморроем, то к указанным жалобам обычно добавляется выпадение узлов и более обильное ректальное кровотечение.

Различают острую и хроническую (трофическая язва) трещины.

Острая трещина. Появляется в любом возрасте, даже у младенцев. Клиническая картина очень

яркая. Наиболее характерный признак — боль, возникающая только во время дефекации и продолжающаяся 15–20 минут после нее. Боль может быть настолько сильной, что больной теряет самообладание, не может работать, буквально не находит себе места.

Другой характерный признак острой трещины — спазм сфинктера — усиливает боль, делает ее пульсирующей. Из страха перед дефекацией больной либо искусственно задерживает работу кишечника, либо принимает слабительное. Однако частицы жидкого кала после употребления слабительных средств проникают на дно трещины и усиливают боль.

При острой трещине обычно выявляют только болезненный участок на стенке заднепроходного канала (чаще всего на задней), а уплотнения, приподнятые края трещины, «сторожевой бугорок» у ее дистального края могут не определяться.

Хроническая трещина (трофическая язва). Боль при хронической трещине слабее, чем при острой. Обычно она сохраняется после дефекации в течение нескольких ми-

■ Характерным признаком трофической трещины является замещение волокон подкожной части наружного сфинктера заднего прохода соединительной тканью. При длительном течении болезни этот процесс ведет к расслаблению сфинктера.

нут, усиливается лишь после натуживания и нарушения диеты. Спазм сфинктера не такой выраженный. При дефекации на поверхности кала обнаруживается кровь в виде капель. У пациентов развивается «стулобоязнь», в результате чего они начинают прибегать к различным слабительным, клизмам. Нередко они становятся раздражительными, появляется бессонница.

Характерным признаком трофической трещины является замещение волокон подкожной части наружного сфинктера заднего прохода соединительной тканью. При длительном течении болезни этот процесс ведет к расслаблению сфинктера.

Осложнением анальной трещины чаще всего является острый парапроктит, развивающийся в результате попадания инфекции через дефект слизистой оболочки анального канала в параректальную клетчатку. В результате образуются неполные, или краевые, свищи прямой кишки, появляются небольшие гнойные выделения, зуд, раздражение в области заднего прохода.

Хронические трещины иногда усугубляются спазмом сфинктера заднего прохода. Наиболее типичными клиническими признаками спазма анального сфинктера являются длительная интенсивная боль, возникающая после дефекации, затрудненный акт дефекации и резкое повышение анального рефлекса. При анальной трещине основные изменения функции запирательного аппарата прямой кишки сводятся к спазму внутреннего сфинктера. В то же время спазм наружного сфинктера спазма отсутствует, что подтверждается функциональными исследованиями.

Для хронических трещин, как и для любой трофической язвы, характерна цикличность. Они как будто заживают, но при малейшем нарушении диеты, натуживании во время акта дефекации, физической нагрузке вновь открываются. В большинстве случаев такие трещины требуют хирургического лечения.

Существует еще один вид трещины — **остро рецидивирующая**. По клиническому течению, внешнему виду она скорее напоминает острую трещину. Однако, заживая под влиянием консервативного лечения, такая трещина, в отличие от острой, возникает вновь при запоре, физическом напряжении.

При инфицировании трещины появляется анальный зуд, может развиваться задний параректальный абсцесс. При вскрытии абсцесса в заднепроходном канале образуется неполный внутренний свищ прямой кишки. При образовании свища боль обычно стихает, но появляется мокнутие и зуд в заднем проходе.

Рис. 1. Аноскопия. Трещина задней стенки заднего прохода

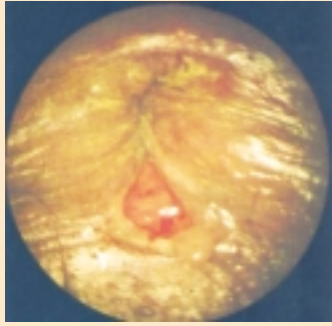
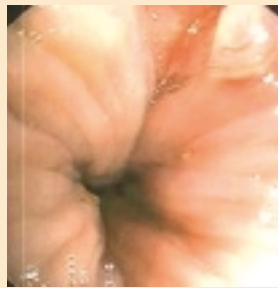

Рис. 2. Аноскопия. Хроническая трещина задней стенки заднего прохода



Диагноз можно предположительно установить на основании жалоб пациента на сильную рецидивирующую боль, связанную с актом дефекации, небольшие кровотечения, анальный зуд.

Для исследования заднего прохода больной должен находиться в коленно-локтевом положении или на спине в гинекологическом кресле. Следует развести ягодичы и с помощью двух салфеток раздвинуть задний проход. На задней копчиковой стенке легко обнаруживается линейная трещина в виде свежего надрыва (рис. 1), которая начинает кровоточить. Осмотреть всю трещину вследствие спазма сфинктера обычно не представляется возможным. По этой же причине без анестезии невозможно провести пальцевое исследование прямой кишки и ректороманоскопию.

Нельзя забывать, что трещина может быть следствием какого-то другого заболевания — полипа, рака и др. Поэтому исследование прямой кишки следует провести при первом осмотре под местной анестезией. Для этого под трещину у наружного края заднего

прохода тонкой иглой вводят 2—4 мл 2%-ного раствора новокаина. Сфинктер расслабляется, что позволяет исследовать прямую кишку.

Обследование больного с хронической трещиной может не требовать обезболивания, особенно в спокойный период. При осмотре заднего прохода на задней стенке обычно виден дефект длиной 1,5—2,0 см, шириной 0,5—1,0 см, с рубцовыми краями (рис. 2). Дно язвы рубцово-измененное, нередко покрыто серым налетом. У верхнего полюса трещины часто определяется бугорок в виде гипертрофированного сосочка. В результате хронического процесса на периферическом конце трещины также образуется кожный бугорок.

Помимо проктологического осмотра необходимо провести эндоскопическое и рентгенологическое исследования толстой кишки для исключения болезни Крона заднепроходного канала или прямой кишки, а также сифилитической язвы.

Трещину прежде всего необходимо дифференцировать с неполными внутренними свищами прямой кишки. При хроническом течении заболевания трещину часто сопровождает анальный зуд, проктит (сфинктерит) или проктосигмоидит.

Следует отличать истинную трещину от различных поверхностных повреждений кожи вторичного характера. Нередко диагноз «трещина заднего прохода» ставят больным с раздражением кожи, ссадинами, мокнутием, развивающимися

в результате воспалительного процесса в толстой кишке. Необходимо полностью удостовериться в том, что обнаружена обычная, банальная трещина, а не проявление сифилиса (гумма), туберкулеза прямой кишки, какого-либо редкого паразитарного (актиномикоз) или другого заболевания, например болезни Крона. В дифференциальной диагностике большую помощь может оказать тщательный сбор анамнеза, т.к. отличить обычную трещину от специфического поражения с помощью только пальцевого исследования или аноскопии (ректоскопии) очень трудно. Необходимо также помнить об анальных проявлениях СПИДа.

ЛЕЧЕНИЕ

Острая трещина. Острая трещина чаще всего быстро заживает на фоне консервативной терапии.

Больному назначают диету с исключением острых, кислых, соленых блюд и алкогольных напитков. В течение 2 недель больной должен иметь стул только с помощью очистительной клизмы. В связи с этим следует ограничить потребление пищи, содержащей растительную клетчатку, т.к. она может вызвать послабление, учащение стула, усилить газообразование, что отрицательно сказывается на течении болезни. Диета должна быть преимущественно белковой: яйца, куры, отварное мясо, бульоны, творог, белый хлеб, яблоки.

Больные часто пытаются заменить клизму приемом слабительного. Однако именно очистительная клизма является главным средством в лечении острой трещины. Использование слабительных средств не рекомендуется, т.к. они могут усилить раздражение и боль.

Учитывая сильную боль и спазм сфинктера, следует научить пациента правильно ставить клизму. Для клизмы требуется 1 л кипяченой воды комнатной температуры. Наконечник клизмы и область заднего прохода необходимо обильно смазать вазелиновой мазью. Вводить наконечник в задний проход следует по краю заднепроходного отверстия, противоположному тому, где находится трещина. Через 7–10 минут после клизмы больной может идти в туалет. Процедуру проводят 1 раз в сутки или чаще, если у больного появляется потребность в дефекации. Самостоятельного стула в этот период нельзя допускать ни в коем случае. Сразу же после очищения кишечника делают ванночку с перманганатом калия. В тазик наливают слабый раствор перманганата калия (35–36°C). Больной садится на корточки так, чтобы ягодичы были разведены и вода омывала задний проход. Процедура продолжается 10–15 минут. После ванночки в задний проход вводят свечу или мазь, обладающую противовоспалительными свойствами, например Ультрапрокт, Постеризан, Натальсид и Проктозан. При использовании мази, выпускаемой во флаконах, на флакон надевают специальный наконечник и выдавливают в заднепроходный канал примерно 1 см столбика мази. Такую же манипуляцию повторяют на ночь.

СУППОЗИТОРИИ И МАЗЬ

Ультрапрокт

флуокортолон + цинхокаин

— ЖИЗНЬ БЕЗ «ЗАДНИХ» МЫСЛЕЙ! — ЖИЗНЬ БЕЗ «ЗАДНИХ» МЫСЛЕЙ! — ЖИЗНЬ БЕЗ «ЗАДНИХ» МЫСЛЕЙ!



Лечение геморроя и воспалительных заболеваний заднего прохода



Краткая информация по препарату Ультрапрокт

Лекарственные формы: мазь ректальная, суппозитории ректальные.

Состав: В 100г мази: 0,0948г флуокортолона гексаоата, 0,0916г флуокортолона пивалата и 0,500г цинхокаина гидрохлорида. В 1 суппозитории: 0,400мг флуокортолона гексаоата, 0,012 мг флуокортолона пивалата и 1,0 мг цинхокаина гидрохлорида.

Показания: Геморрой, поверхностные анальные трещины, проктит.

Противопоказания: В области нанесения: туберкулезные или сифилитические процессы, вирусные заболевания прямой кишки, реакция на вакцинацию; лечение детей и подростков на ранней стадии I триместра беременности; повышенная чувствительность к компонентам препарата.

Побочное действие: Желтый, белый зуд, сухость кожи. При длительном применении Ультрапрокта возможно появление местных суппозиторных реакций: irritation кожи, телеангиэктазия, гипопигментация. В редких случаях возможны аллергические реакции.

Способ применения и дозы: Мазь: дважды в день, в первый день для скорейшего облегчения симптоматики – до 4-х раз. Суппозитории: один суппозиторий, вводят глубоко в прямую кишку. При тяжелом течении в первый день два или три раза вводят по 1 суппозиторию.

Препарат отпускается по рецепту врача.

Рег. Уд.: суппозитории: П №014531.01; мазь: П №014531/02.

Подробная информация содержится в инструкции по применению препарата.

Бизнес-группа Интендис ЗАО Байер
107113 РФ г. Москва, 3-я Рублевская ул., д.18, стр.2
Тел: (495) 232-11-41
Сайты: www.dermis.ru, www.intendis.ru

 Intendis is part of Bayer HealthCare

Для регулирования стула назначают слабительные средства растительного происхождения, например Сеннаде. Препарат стимулирует перистальтику толстой кишки, вызывает нормальный стул через 8–10 часов после приема. Избирательно действует на ободочную кишку, восстанавливает нормальное функционирование кишечника, не вызывает привыкания и не влияет на пищеварение. Сеннаде принимают внутрь вечером после еды: взрослым и детям старше 12 лет — перед сном в зависимости от лекарственной формы по 1–2 таблетки в сутки. Доза для детей 1–6 лет составляет 1/3, а для детей 6–12 лет — 1/2 дозы взрослых.

Слабительное средство Нормазе содержит действующее вещество лактулозу — синтетический олигосахарид, содержащий остатки галактозы и фруктозы. Лактулоза повышает осмотическое давление в просвете толстой кишки и способствует переходу жидкости из крови в толстый кишечник. Таким образом, увеличивается объем каловых масс, происходит их размягчение, за счет увеличения объема содержимого стимулируется перистальтика кишечника. Создавая в толстом кишечнике кислую среду, лактулоза способна угнетать рост и развитие патогенной микрофлоры, в то же время кислая среда является наиболее благоприятной для лакто- и бифидобактерий. Таким образом, лактулоза способствует восстановлению и поддержанию нормальной микрофлоры, обеспечивая тем самым полноценное всасывание питательных веществ, нормализацию процессов обмена белков, увеличение синтеза некоторых витаминов, продуцируемых микрофлорой кишечника. Принимают препарат перорально после еды. При запорах назначают взрослым в первые 3 дня терапии в дозе 15–40 мл/сут, потом переходят на поддерживающую дозу 10–25 мл/сут. Детям старше 6 лет и подросткам назначают в первые 3 дня лечения по 15 мл/сут, поддерживающая доза — 10 мл/сут. Детям от 1 года до 6 лет назначают 5–10 мл/сут. Детям младше 1 года назначают 5 мл/сут. Курс лечения составляет в среднем от 4 недель до 3–4 месяцев в зависимости от индивидуальных особенностей пациента.

При спазмах заднего прохода целесообразно применять нитраты. Однако использование этих препаратов ограничено, т.к. они оказывают выраженное вазодилатирующее действие, сопровождающееся появлением головной боли и слабости.

С противовоспалительной целью рекомендуется препарат салициловой кислоты Салофальк, выпускаемый в виде ректальных суппозиториев и суспензии. Назначают Салофальк ректально (2 суппозитория по 250 мг или 1 суппозиторий по 500 мг 3 раза в сутки). При тяжелых формах заболевания доза может быть удвоена. При длительном поддерживающем лечении и для профилактики рецидивов — 1 суппозиторий по 250 мг 3 раза в сутки. При применении ректальной суспензии содержимое одного резервуара вводят ректально 1 раз в сутки перед сном (предварительно ре-

комендуется очистить кишечник). Суточная доза составляет 30–50 мг/кг. Максимальная суточная доза составляет 3 г. Для профилактики рецидивов рекомендуется пероральный прием Салофалька в виде таблеток в дозе 15–30 мг/кг/сут. Суточная доза должна быть разделена на 2 приема.

Область заднего прохода и наружную часть трещины необходимо несколько раз в сутки смазывать мазью (Ультрапрокт, Постеризан, Натальсид, Проктозан). Курс лечения — 14 дней. После этого больному можно разрешить самостоятельный стул.

Противовоспалительное, местно-анестезирующее, противозудное действие оказывает комбинированный препарат Ультрапрокт, выпускаемый в виде свечей или мази. Две формы местного глюкокортикоида флуокортолона, входящие

в состав Ультрапрокта, способствуют более быстрому заживлению трещины заднего прохода благодаря двухфазному действию, цинхокаин оказывает обезболивающий эффект как местный анестетик. Благодаря совместному аддитивному эффекту Ультрапрокт может применяться не только при трещинах заднего прохода, но и при геморрое.

Активное вещество препарата для местного лечения заболеваний аноректальной области Натальсида — альгинат натрия, представляющий собой природный полисахарид, получаемый из бурых морских водорослей. Оказывает выраженное гемостатическое действие, обладает противовоспалительными и репаративными свойствами. Назначают ректально по 1 суппозиторию 2 раза в сутки. Длительность курса лечения составляет 7–14 дней в зависимости от тяжести заболевания.

Несмотря на быстрое улучшение, во избежание рецидивов пациентам рекомендовано проводить лечение в течение 1 недели, но с меньшей частотой применения (мазь — 1 раз в сутки или 1 суппозиторий через день), даже если жалобы отсутствуют. Длительность лечения по возможности не должна превышать 4 недели. Мазь назначают 2 раза в сутки, в первый день — до 4 раз, перед введением мази в прямую кишку на тюбик накручивают наконечник, затем выдавливают небольшое количество мази непосредственно в анус. Суппозитории по 1 шт/сут вводят глубоко в прямую кишку, как правило, в первый день заболевания до 3 раз в сутки. В случае воспаленных, болезненных геморроидальных узлов рекомендуется начинать лечение с мази.

Комбинированный препарат для местного лечения заболеваний аноректальной области Проктозан оказывает противовоспалительное и анальгезирующее действие, способствует заживлению ран. Выпускается в виде ректальных суппозиториев и мази. При наружном применении мазь наносится на пораженный участок заднего прохода 2 раза в сутки. Перед применением кожу следует вымыть теплой водой и мягкой салфеткой (без мыла). При ректальном применении мазь при помощи прилагаемого аппликатора вводится в прямую кишку 1–2 раза в сутки (по возможности после

■ Противовоспалительное, местно-анестезирующее, противозудное действие оказывает комбинированный препарат Ультрапрокт, выпускаемый в виде свечей или мази.

опорожнения кишечника). Ректальные суппозитории применяют по 1 суппозиторию 1–2 раза в сутки (по возможности после опорожнения кишечника). Рекомендуется продолжение применения препарата в течение 8–10 дней после стихания острых явлений.

Неэффективность лечения является показанием к операции (растяжение сфинктера, частичная задняя сфинктеротомия).

В целях предупреждения возможного рецидива трещины из-за натуживания при дефекации больному необходимо употреблять пищу, содержащую достаточное количество растительной клетчатки. Для смягчения стула на ночь назначают следующие блюда: три отварные красные свеклы, натертые на крупной терке, с добавлением одной столовой ложки подсолнечного масла или сметаны с кусочком ржаного хлеба, два яблока, натертых на мелкой терке, или стакан однодневного кефира. Вместо бульона дают овощные супы. Утром натощак рекомендуют съесть намоченный в воде чернослив (6–8 ягод на стакан) вместе с настоем из него. Благоприятный эффект наблюдается при приеме на ночь одной столовой ложки жидкого вазелинового масла.

Для лиц, страдающих запором, этого может оказаться недостаточно. В таких случаях необходимо использовать

средства для устранения запора. Следует подчеркнуть, что значительное послабление (особенно при назначении солевых слабительных) нежелательно, т.к. может привести к рецидиву трещины.

Хроническая трещина. Изменения, происходящие в хронической трещине прямой кишки, как правило, приводят к тому, что такую трещину (по существу, трофическую язву) невозможно излечить с помощью консервативных методов. Опыт показывает, что различные виды консервативного лечения в таких случаях приводят лишь к кажущемуся выздоровлению, т.к. под рубцом остаются точечные ходы, способствующие образованию прямокишечных свищей, затеков под кишку, и в конечном счете к ослаблению функции сфинктера.

Таким образом, хронические трещины требуют хирургического лечения (иссечение рубцово-измененного дна и краев язвы, а также гипертрофированных сосочков, наружного бугорка и геморроидальной бахромки).

В связи с тем, что трещина заднего прохода часто возникает в результате сильного натуживания, профилактические мероприятия должны быть направлены на борьбу с запором.

■ Благодаря совместному аддитивному эффекту Ультрапрокт может применяться не только при трещинах заднего прохода, но и при геморрое.

